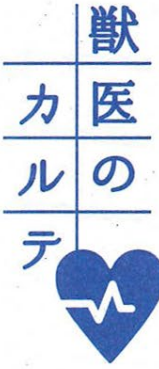


mail:bunka1@ma.kitanippon.co.jp



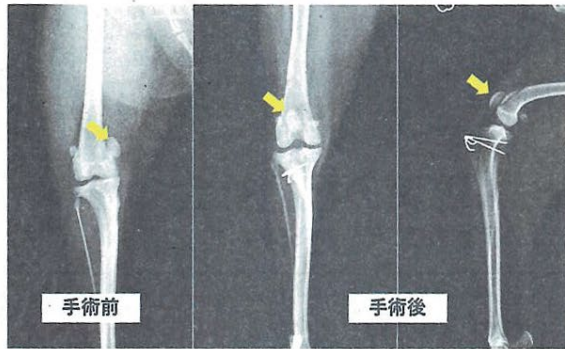
保田 裕起

ドリトル動物病院長
(滑川市上小泉)

コロナ禍のステイホームの影響からか、2022年の犬の新規飼育頭数は過去10年間で最多となりました。そんな中、今回は人の病気としてはなかなか聞き慣れない「膝蓋骨脱臼」という、犬の代表的な関節の病気について紹介したいと思います。

膝蓋骨とは、膝にあるいわゆるお皿の骨です。大腿骨（太ももの骨）の「滑車溝」と呼ばれる溝に収まっているのが正常ですが、このお皿の骨が内側や外側に移動してしまふことを膝蓋骨脱臼と言います。また膝蓋骨は英語で Patella (パテラ) と呼ばれるた

犬の代表的な関節疾患



歩き方の異常に注意

め、パテラと称することもあります。膝蓋骨脱臼はさまざまな犬種で発生する関節疾患ですが、日本では特にトイプードルやチワワ、ヨークシャーテリア、ポメラニアン

などの小型犬で多く見られます。また、日本での飼育頭数が多い柴犬にも発生が多く認められます。その他、バーニーズマウンテンドッグなどの大型犬や猫でも発生するため、日常診療の中でも最も遭

ます。また慢性的な膝蓋骨脱臼は、関節軟骨の摩擦や骨関節症を引き起こすため、ある程度の年齢を重ねてから後ろ足を痛がるようになることもしばしばあります。そもそも膝蓋骨脱臼が生じる原因は何か？ これについては世界中の整形外科医の中でもさまざまな意見が飛び交い、明確な原因が分かっています。その中でも有力な要因として、股関節の傾きの異常や後ろ足の筋肉の発育障害などが指摘されています。

遇することが多い関節疾患と言えます。

多くが成長期疾患と考えられており、生後数カ月〜2歳の間に発症する例がほとんどです。症状は無症状であることもあれば「スキップするように歩く」「後ろ足を完全に上げた状態にしまふ」などさまざまで、病態のグレードや犬種などによっても異なります。

▲ 膝蓋骨脱臼の手術前と手術後のレントゲン画像。手術前は膝蓋骨(矢印)が内側にずれている

膝蓋骨脱臼の治療は安静にすることや、痛み止め・サプリメントによる内科治療などがあります。症状が軽度の場合は内科治療によって、症状が十分改善するかもしれませんが、しかし症状が頻繁に確認される場合や、内科治療の効果が見られない場合は、外科手術が推奨されることもあります。愛犬の歩き方や後ろ足に異常を感じたら動物病院にご相談ください。